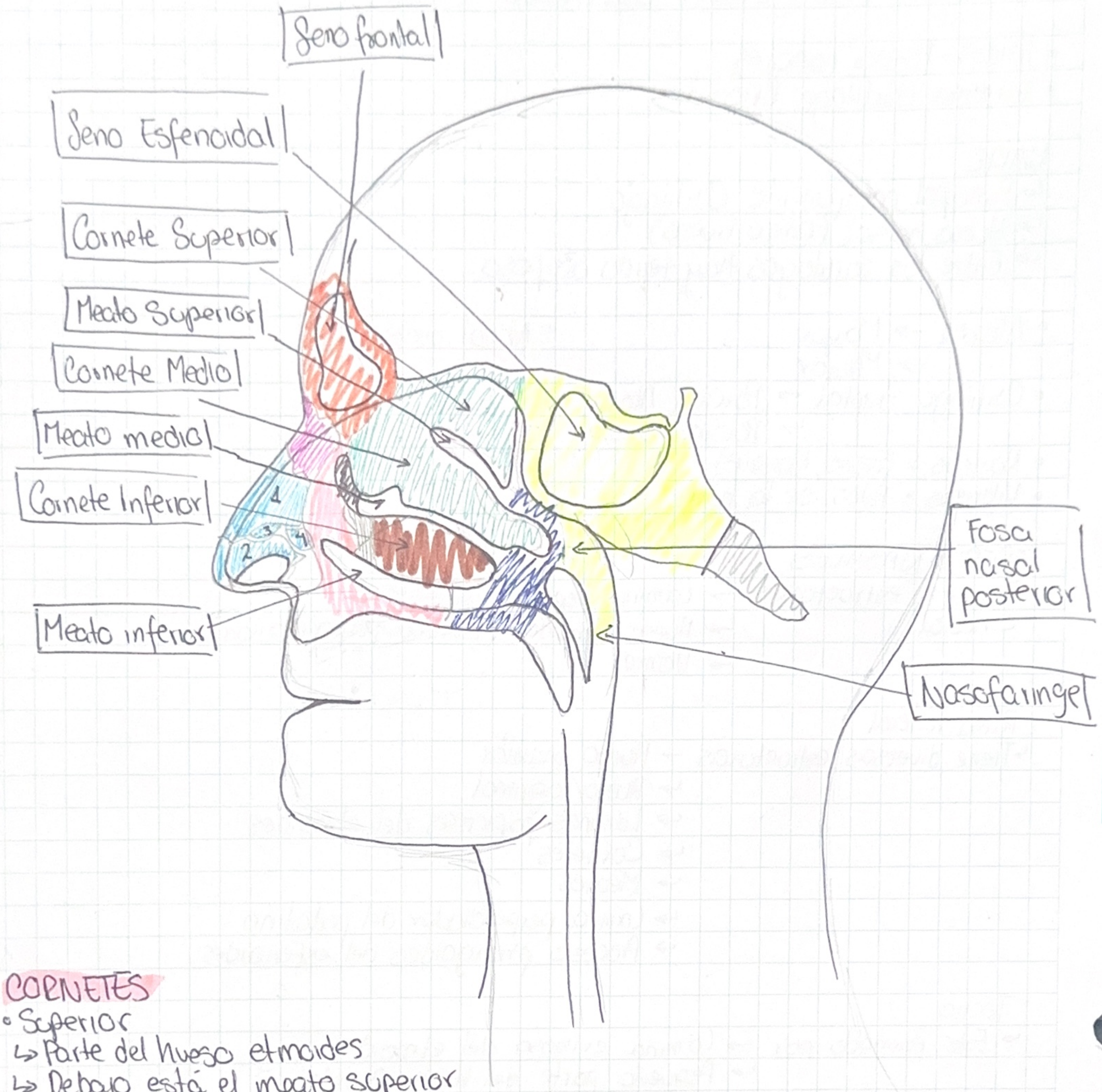

CORNETES

- Superior
  - ↳ Parte del hueso etmoides
  - ↳ Debajo está el meato superior
- Medio
  - ↳ Tambien del hueso etmoides
  - ↳ Debajo está el meato medio
- Inferior

MEATOS

- Superior
  - ↳ Drena celdillas etmoidales posteriores
- Medio
  - ↳ Drena → Seno frontal
    - ↳ Seno maxilar
    - ↳ Celdillas etmoidales anteriores y medias
- Inferior
  - ↳ Conducto nasolagrimal

Medio
Inferior

- Hueso frontal
- Cornete inferior
- Hueso etmoides / lámina cribosa / cornetes
- Hueso esfenoide
- Lámina perpendicular y
- 1) Apofisis lateral | 2) Alos Mayores / 3) Accesorio / 4) Ala menor
- Hueso nasal
- Apofisis frontal del maxilar
- Porción basilar del hueso occipital
- Lagrimal